# Ueber Röntgenschädigungen nach diagnostischen Röntgenmassnahmen.

Inaugural-Dissertation

zur Erlangung der Doktorwürde der Hohen medizinischen Fakultät der Universität Marburg.

Vorgelegt von Hubert Jacobi
aus Burgjoss, Kreis Gelnhausen.

Referent: Professor Ruete.
Marburg 1926.

Druck der Kurhessischen Verlagsdruckerei Marburg

Gedruckt mit Genehmigung der
Medizinischen Fakultät zu Marburg

R. UNIV.
BIBLIOTHEEK
LEIDEN

Solange wir die Röntgenſtrahlen, ſowohl als therapeutiſches als auch als diagnostiſches Hilfsmittel in der Medizin kennen, ſind auch die durch ſie herbeigeführten Schädigungen, die Verbrennungen jeden Grades bekannt. Viele Forſcher haben ſich ſelbſt als Teſtobjekt zur Prüfung für die Doſierungsmöglichkeiten die ſchwerſten Schädigungen zugezogen und dieſelben demonſtriert. Im Anfang wurden bei den therapeuthiſchen Maßnahmen aus Unkenntnis der Materie durch Ueberdoſierung viele ſchwere Schädigungen gezeitigt. Aber auch heute noch ſind Röntgenſchädigungen ſelbſt in der Diagnoſtik ſehr zahlreich.

Levy-Dorn iſt in ſeiner Gutachtertätigkeit zu der Ueberzeugung gekommen, daß die meisten Unfälle hätten vermieden werden können, wenn die Unterſucher genügende Sachkenntnis und Fertigkeit besessen hätten. Aber auch die Tatſache ſpricht mit, dass zur Zeit noch nicht vollwertige Apparate auf den Markt geworfen werden.

Halberstädter und Tugendreich suchten festzustellen, da sie bei im Verlauf von 8 Jahren ausgeführten diagnostischen Untersuchungen keine Hautreaktionen gesehen hatten, ob in der röntgendiagnostischen Technik liegende Umstände Ursache seien am Zustandekommen der Hautschädigungen.

Zunächst findet man über die Strahlenmengen, die auf der Haut zur Absorption gelangen können keine Angaben gemacht, da die Möglichkeit einer einigermassen brauchbaren Analyse der in Betracht kommenden Faktoren erst durch die Einführung der Glühkatodenröhren gegeben war, bei denen es gelingt Quantität und Qualität der Strahlung mit Sicherheit beliebig und unabhängig von einander zu regulieren, zu bestimmen und dauernd konstant zu halten. Andererseits liegt es in der Natur des bisher gebräuchlichsten Dosimeter ‹Kienböck, Sabouraud, Elektroskop›, dass die Ausführung der Messungen, die langdauernde Expositionen erfordern, auf Schwierigkeit stösst, da man bei den grossen Intensitäten ‹hohe Milliampèrezahlen› wie sie für manche Aufnahmen in Betracht kommen, die Röhre nur kurze Zeit beanspruchen kann. In bequemer Weise lassen sich dagegen die erforderlichen raschen Ab-

lesungen mit dem Fürstenau'schen Intensimeter vornehmen, das in der Diagnostik genaue Werte gibt.

Die Untersuchungen von Halberstädter und Tugendreich wurden an einem Wechselstromapparat von Siemens und Halske für Glühkathodenröhren mit Wasserkühlung und am Universalstativ derselben Firma vorgenommen. Bei dieser Apparatur kann der Fokushautabstand nie weniger als 38 cm sein. Die folgenden Messungen erstrecken sich deshalb immer auf diese Entfernung. Die Durchleuchtungen wurden stets mit sekundärer Belastung von $2^1/_2$ Milliampères vorgenommen, welche von der jeweiligen Röhrenhärte unabhängig ist. Durch Regulierung der Primärspule des Transformators wird die Härte der Röhre bestimmt, je nach Dicke des Patienten und Körperteil werden die Härtegrade gewählt, die einer der Röhre anliegenden Spannung von 50–60 K. V. ⟨6–8 Wehnelt⟩ entsprechen. Bei Aufnahmen werden dieselben Spannungen, dagegen Intensitäten von 25–35 M. A. benutzt: die wiederholt mit zwei Intensimetern vorgenommenen Messungen ergaben mit auffallender Uebereinstimmung folgende in Tabelle 1 niedergelegten Werte.

| | Milliampères | Kilovolt | F |
|---|---|---|---|
| Durchleuchtungen | $2^1/_2$ | 50 | 1,0 |
| | $2^1/_2$ | 55 | 1,5 |
| | $2^1/_2$ | 65 | 2,5 |
| Aufnahmen | 25 | 65 | 12,0 |
| | 30 | 65 | 16,0 |
| | 35 | 65 | 18,0 |

Aus der Tabelle ist zu ersehen, dass die F. Einheiten bei den Durchleuchtungen sehr niedrig sind. Zur Erreichung eines Erythems sind bei einem Härtegrad von 8 Wehnelt 60 bis 70 F. Einheiten nötig. Es kann also erst eine Durchleuchtung von über 24 Minuten ein Erythem machen. Da für ungefilterte Strahlung von 7–8 Wehnelt die Teinte B. der Sabouraud Noirée Tabletten der Hauterythemdosis nahe kommt, wurde diese für die hier angegebenen Betriebsverhältnisse gemessen und gefunden, dass die Teinte B in 25 Minuten erreicht wird.

Bei den für die Aufnahme erforderlichen Betriesbedingungen kommt es zu wesentlich höheren F Zahlen. Bei 18

F Einheiten kommt man schon in 3,5 Minuten ‹60 : 18› in die Gefahrzone der Hautschädigungen.

Bestrahlt man nun im Gegensatz zu den angegebenen Betriebsverhältnissen unter anderen Verhältnissen und mit anderen Exposionszeiten, wie sie, wie unten angegeben in praxi vorkommen können, dann sieht man wie sich die Situation mit einem Schlage erheblich ändern kann. In Tabelle 2 sind die F Zahlen angegeben, die der Haut appliziert werden, wenn Durchleuchtungen mit grösserer Intensität vorgenommen werden.

| M. A. | Kilovolt | F |
|---|---|---|
| 5 | 65 | 4,0 |
| 10 | 65 | 6,5 |
| 15 | 65 | 9,5 |

Hier werden der Haut Strahlenmengen zugemutet, die 2—4 mal so gross sind, wie bei Tabelle 1. In dem oben gewählten Beispiel würde man nunmehr, unter sonst gleichbleibenden Bedingungen bereits bei einer sekundären Belastung von .5 M. A die Gefahrzone erreichen bezw überschritten haben. Der Hauptgrund für das mögliche Vorkommen derartig hoher Intensitäten bei Durchleuchtungen ist in ungenügender Adaption des Untersuchers zu suchen.

Es ist ohne weiteres klar, dass durch länger dauernde Röntgenaufnahmen, wie sie nötig werden, wenn ohne Verstärkungsfolien gearbeitet wird, die F Zahl um ein Vielfaches vergrössert wird.

Als drittes Moment kommt der Fokushautabstand in Betracht. Da die Intensität im Quadrat der Entfernung abnimmt, vergrössert sich schon bei der geringsten Annäherung die der Haut zugefügte Strahlenmenge ganz wesentlich.

Wie haben wir uns solche Röntgenverbrennungen vorzustellen?

Nach Miescher müssen wir zwischen akuten, kurz nach dem Bestrahlen auftretenden Röntgenschädigungen unterscheiden, und solchen, die erst viel später in langsamen, äusserst chronischen Verlauf sich entwickeln, den Röntgenspätschädigungen. Diese sind im Gegensatz zu den akuten Schädigungen Spätfolgen, die erst Monate ja Jahre nach einer vorausgegangenen Röntgendermatitis, oft auch ohne diese, auf scheinbar intakter Haut sich entwickeln. Man muss dabei zwischen direkten Veränderungen unterscheiden, die unmittelbar mit der Röntgenbestrahlung in Zusammenhang stehen, und

den mittelbaren Veränderungen, die erst durch Hinzutreten weiterer Faktoren zustande kommen. In ihrer Gesamtheit bilden die direkten Veränderungen das Bild der Röntgenatrophie. Wir haben hier das Auftreten von Pigmentanomalien in den leichten Graden. Bei stärkeren Graden Verlust des Pigmentbildungsvermögens. In pigmentloser oder fleckförmig pigmentierter Haut, manchmal auch scheinbar normaler Haut, erscheinen bald einzelne bald zahlreiche Teleangiektasien. In diesem Stadium ist die Oberfläche oft schon etwas eingesunken, atrophisch, die Epidermis knitrig, trocken und fein schuppend. Bei stärkeren Graden der Schädigung gesellt sich zu der Atrophie eine mehr oder weniger ausgesprochene sklerotische Induration des Gewebes hinzu, die in schweren Fällen weit in die Tiefe reicht zur Verminderung der Faltbarkeit der Haut und zu Adhäsionen mit der Unterlage führt. Eine der verhängnisvollsten Eigenschaften der strahlenatrophischen Haut ist die Disposition zur Ulcusbildung. Das Spätulcus gehört zu den indirekten Veränderungen, welche erst durch Mitwirkung weiterer Faktoren entstehen. Meist sind es ganz geringfügige Traumen, die den Anlass dazu geben. Meist entstehen die Spätulcera auf dem Boden auch einer klinisch ausgesprochenen Strahlenatrophie oft aber auch, zuerst von Iselin beobachtet, sind sie auf scheinbar intakter Haut bemerkt worden. Schon Hadwig hat darauf hingewiesen, dass wir bei Strahlenwirkungen zwischen primären, sofort nach der Bestrahlung auftretenden Veränderungen ‹Früheffekt› unterscheiden müssen, und solchen Veränderungen, die erst nach mehr oder weniger langer Latenzzeit zur Beobachtung gelangen ‹Späteffekt›.

Die Erscheinungen des Früheffektes sind Aeusserungen von mehr oder weniger akuter Zellschädigung, die zum sofortigen Untergang der Zelle führen kann. Hierher gehören der akute Untergang von Lymphozyten, von Knochenmarkszellen unmittelbar im Anschluss an die Bestrahlung, die Veränderungen an den durch die Bestrahlung getroffenen Mitosen. Besonders empfindliche Zellen reagieren stets im Früheffekt. Im Späteffekt kommt eine durch die Bestrahlung bedingte Zellkrankheit zum Ausdruck. Nach den Untersuchungen von Bohn, Perthes, Kornicke, Hartwig und anderen wissen wir, dass die Zellkrankheit vornehmlich ihren Sitz im Zellkern hat, und dass eine ihrer wichtigsten Aeusserungen eine Störung des Teilungsmechanismus ist. Die Zellen vermögen sich nicht mehr zu teilen und gehen nach Ablauf ihrer physiologischen Lebensdauer zu Grunde, oder teilen sich in abnormer Weise. Auch in den Reaktionsvorgängen der röntgenbestrahlten Haut können

wir zwischen Früheffekt und zwischen Späteffekt unterscheiden. Der Früheffekt wird klinisch dargestellt durch das sogenannte Primärerythem, eine schon wenige Stunden nach der Bestrahlung auftretende Rötung von wechselnder Dauer. Ob es sich hier um echte Entzündungserscheinung oder um eine angioneurotische Gefässlähmung handelt, ist noch umstritten.

Die eigentliche Röntgenreaktion muss bereits dem Späteffekt zugerechnet werden. Einer der markantesten Charakterzüge im histologischen Bilde des Späteffektes sind Anomalien in der Zellteilung wie schon oben kurz erwähnt. Zu gewissen Zeiten treten diese so stark hervor, dass man versucht ist, in ihnen das eigentliche Wesen der Reaktion zu suchen und die übrigen unspezifischen, degenerativen Veränderungen an den Zellen in direkten Zusammenhang damit zu setzen. Miescher fand in seinen Untersuchungen, zuerst in der Epidermis nach einer längeren mitosenfreien Latenzzeit an Stelle normaler Teilungsbilder zahlreiche zwei und mehrkernige Zellen, die anscheinend auf amitotischen Wege entstehen. Wenn die Schädigung der Epidermis ihren Höhepunkt erreicht hat, also das Reaktionsmaximum überschritten ist, zeigen sich wieder normale Teilungsfiguren und es findet eine rasche Elimination aller pathologischen mehrkernigen Elemente statt. Bei den zelligen Elementen der Cutis begegnen wir ganz ähnlichen Erscheinungen wie in der Epidermis, nur sind sie weniger stark ausgeprägt und ihr zeitliches Auftreten fällt in eine spätere Periode des Reaktionsverlaufes. Erst wenn in der Epidermis die Zellschädigung an Intensität zunimmt, treten in der Cutis die entzündlichen Vorgänge und damit auch Zellteilungsvorgänge stärker hervor; unter normalen Verhältnissen herrscht in der Cutis Teilungsruhe. Auf diesen Zeitpunkt fällt das Auftreten mehrkerniger Bindegewebszellen. Vor allen Dingen sind es die Fibroplasten und Endothelzellen der Capillaren, manchmal auch mehrkernige Muskelzellen in den Wandungen der Gefässe und mehrkernige Fettzellen.

In der Epidermis wird das gesamte pathologische Zellmaterial im Verlauf der regenerativen Vorgänge auf dem normalen Wege abgestossen, in der Cutis dagegen bleibt es liegen und wird noch lange nach Ablauf der akuten Reaktion angetroffen. So hat Miescher in einer scheinbar intakten Haut 1,5 Jahre nach der Bestrahlung neben abnorm geblähten deformierten Zellgebilden auch mehrkernige Zellen, Fibroplasten und Endothelzellen gefunden.

Bei ausgesprochen atrophischer Haut ist die Zahl der path. Zellelemente noch grösser, regelmässig finden sie sich dann unter den Zellelementen der Gefässwandungen und des Fettgewebes.

Wenn wir im Teilungsapparat der Zellen den wichtigsten Sitz der Strahlenschädigung erblicken und annehmen, dass diese spezifische Schädigung in den Elementen der Cutis mit Abklingen der akuten Reaktion latent heterocellulär fortbesteht, begreifen wir die Reaktion des Gewebes auf einen scheinbar kleinen Insult.

„Das atonische Röntgenulcus ist nichts anderes, als der Ausdruck erschöpften Regenerationsvermögens in Folge heterocellulärer Schädigung des Zellteilungsapparates."

Unter Berücksichtigung des Zeitintervalles, welcher häufig zwischen Reiz und Reizerfolg eingeschoben ist, hat Bier den Begriff des Reizverzuges gebildet. Er führt aus, dass genau wie bei den Strahlen des Sonnenspektrums auch die verschiedenen Strahlen des Röntgenlichtes nicht gleichartig wirken. Die weichen Strahlen verursachen nach ihm vor allen Dingen jene Spätschädigungen; mitunter tun es aber auch harte, und dann treten die Schädigungen erst Monate bis Jahre nach der Belichtung ein. Sie treten dann plötzlich und ohne Vorboten auf. Eine Zeit lang scheint also der Reiz des Röntgenlichtes in seinen Wirkungen gänzlich verborgen zu bleiben um dann in vielen Fällen unter Ueberspringung oder unter kurzer Dauer des Erregungszustandes sich gleich in einer Lähmung oder Tod der bestrahlten Körperteile zu äussern.

Andere Röntgenologen besonders Holzknecht weisen die Annahme eines Reizverzuges schroff ab und deuten den Vorgang so, dass die Röntgendermatitis kein Effekt der Röntgenstrahlen, sondern eine Sekundärwirkung des makroskopisch nicht, wohl aber mikroskopisch erkennbaren Röntgeneffektes ist. Die Degeneration der getroffenen Zellen der Haut und der Gefässe ist die Ursache der Entzündung. Ohne jeden Verzug tritt mit Auftreffen der Röntgenstrahlen auf die Atome die Elektronenabschleuderung ein. Damit ist in demselben Moment die chemisch-physikalische Veränderung des Gewebes gesetzt und es beginnen unverzüglich die regressiven und reparativen biologischen Vorgänge. Dass schon die kleinsten Traumen und Hautreize, wie sie z. B. durch das Reiben von Kragenknöpfchen, Bruchbinden bei folgender Röntgenbelichtung Schädigungen erheblich Vorschub leisten, wurde schon erwähnt. Auch nach verschiedenen Medikamenten tritt erhöhte Röntgenverbrennungsgefahr ein. So berichtet Fränkel wie unter 8

Fällen schwerer Röntgenverbrennungen drei Patienten in Salvarsanbehandlung standen, was den Röntgenologen unbekannt war. Bei einem dieser Patienten wurde mit 2mm Al. Filter eine Durchleuchtung und eine Aufnahme des Brustkorbes ausgeführt, die schon nach 4 Stunden zu Verbrennungen 2. Grades führten. Weitere Fälle, die während Jod- und Bromkuren mit unter Erythemdosen liegenden Dosen bestrahlt wurden, zeigten Verbrennungen. Andererseits scheint aber auch die durch Röntgenstrahlen geschädigte Haut einen guten Boden für geschwürige Veränderungen anderer Aetiologie darzustellen. So wurde in einem Fall in der Universitätshautklinik zu Marburg bei einer Patientin mit einer Lues III, die vor einigen Jahren wegen Cervixcarcinoms bestrahlt worden war, und drei der Tubusöffnung entsprechende braunrote verfärbte Reaktionsstellen in der Höhe der Ovarien und in der Mitte des Unterleibes zeigte, beobachtet, dass sich an einer dieser seitlichen Pigmentstellen ein tiefgreifendes Gumma entwickelt hatte.

Zu den strahlentherapeutischen Nebenwirkungen, wenn auch nicht unter die groben Schädigungen, ist noch der Röntgenkater zu rechnen. Er ist lediglich eine Folge der hohen Dosen und der tiefen Bestrahlung. Man führte anfangs den Röntgenkater auf die bei den hohen Spannungen erzeugten giftigen insbesondere nitrosen Gase zurück. Durch die Bestrahlung leiden besonders das vegetative Nervensystem, der Stoffwechsel und das Blut. Die Schädigung des Blutes geht parallel der Raumdosis. Das stärkste Symptom ist die Leukopenie, die je nach der Dosis einen letalen Ausgang bedingen kann. Am stärksten sind die polynukleären Zellen vermindert, während die Lymphozyten am widerstandfähigsten sind. Die Stoffwechselveränderungen zeigen sich im Absinken des Chlorgehaltes im Blutserum, hierauf beruht die therapeutische Anwendung von Kochsalzdarreichung bei Röntgenkater. Als weitere Ursache des Röntgenkaters sieht man die Schädigung des Dünndarmepithels an; man konnte nachweisen, dass Bestrahlung des Magens und der Darmschleimhaut Kater auslösst, während eine viel stärkere Dosis an anderen Körperstellen gut vertragen wird. Die Behauptung anderer Autoren, die eine Schädigung der Nebenniere als Ursache des Röntgenkaters erblicken, stützt sich auf die gute Wirkung von Adrenalin.

Wie schon erwähnt, ist Levy-Dorn mit den ersten Röntgenologen übereinstimmend der Ansicht, dass vor allen Dingen in der Diagnostik alle Röntgenschädigungen auf einer Ueberdosierung in irgend einer Form beruhen, und also einen Kunstfehler darstellen. Früher wurde in allen diesen Fällen

hinter dem Begriff der Idiosynkrasie Zuflucht gesucht. Sehr viele Autoren wie Wetterer und H. E. Schmidt leugnen das Vorhandensein einer Idiosynkrasie gegen Röntgenstrahlen völlig, andere wie Otto Straus, Jadssch-Wartenhorst nehmen eine Ueberempfindlichkeit der Haut gegen Röntgenstrahlen bei gewissen Personen an, aber nicht in dem Masse, dass man sie für die Schädigungen verantwortlich machen könnte. Otto Strauss sagt, es gibt allerdings gegen Röntgenstrahlen keine Idiosynkrasie im strengeren Wortsinne, wohl aber kann die persönliche Toleranz innerhalb beträchtlicher Grenzen schwanken. Wetterer und H. E. Schmidt nehmen Stellung gegen das Vorhandensein einer beträchtlichen individuellen Verschiedenheit der Toleranz.

Demgegenüber haben Krönig und Friederich den exakten Nachweis erbracht, dass die persönliche Toleranz gegen Röntgenstrahlen innerhalb weitester Grenzen schwanken und die individuelle Verschiedenheit 200—300% betragen kann. Bei kachektischen Individuen fanden beide Forscher eine Unterempfindlichkeit gegen Strahlenwirkung, die bis zu 100% betragen kann. Analog der geringeren Strahlenempfindlichkeit bei Kachektikern besteht eine erhöhte Empfindlichkeit bei der sogenannten Tizianhaut. Ein Fall von Fritz M. Meyer beweist, dass solche Unterschiede der Empfindlichkeit bei Menschen regionär sein können. Nach Strauss kommt eine Ueberempfindlichkeit gegen Röntgenstrahlen auch zeitlich beschränkt vor.

Auch R. Jadssch-Wartenhorst kommt zu dem Resultate, dass bei entsprechender Vorsicht, d. h. Beachtung der Röntgenbelastung, des Fokusabstandes, Verwendung von Metallfiltern, Zwischenpausen zwischen den Bestrahlungen und Dauer derselben, Röntgenverbrennungen nicht mehr vorkommen sollten, obgleich auch er der Ueberzeugung ist, dass es Individuen gibt, deren Haut gegen Röntgenstrahlen besonders empfindlich ist. Besonders die Basedowiker rechnet er hierher. Auch andere Strahlen z. B. die Höhensonne vermögen zu ähnlichen Pigmentierungen nie aber zu Röntgenulcera führen, auch sind die Pigmentierungen nie so intensiv.

Neuwirtt teilt noch eine Beobachtung von Fernwirkung der Röntgensrahlen mit, danach trat nach einer gynäkologischen Tiefenbestrahlung ein totaler Haarausfall ein, sodass der Schädel vollkommen kahl wurde. Eine Erklärung für diesen Vorgang ist nicht zu finden.

Da nicht selten das Weichwerden von Röhren für Haut-

verbrennungen verantwortlich gemacht wurde, hat die Frage, ob die Strahlen einer gashaltigen Röhre, die weich geworden ist, in Folge des Gehaltes an weichen Strahlen besonders gefährlich für die Haut sind, nicht nur technisches Interesse, sondern ist auch in forensischer Hinsicht von Bedeutung. Leschinsky teilt aus seiner grossen Reihe von Versuchen, die an Apex- und Symmetrieapparat an Oberflächen und Tiefentherapieröhren gemacht wurden, und alle das gleiche Ergebnis zeigten, folgenden Versuch mit, der mit der Müller'schen D. M. Röhre am Apexappanat angestellt wurde.

Die Röhre wurde zunächst bei 1,5 M. A. und 10 Heinz-Bauer hart betrieben, sie wies Härteflecke auf und mitunter sprang an der parallelen Funkenstrecke von 30 cm ein Funke über.

Gemessen wurde die Zeit des Abfalles des Goldblättchens im Elektroskop über 30 Skalenteile beim Einfall zunächst ungefilterter Strahlen, der Abfall ging in 6 — 7 Sekunden vor sich. Daraufhin wurde die Röhre durch Überregenerieren so weich gemacht, daß sie bei gleichbleibender Belastung mit 4 M. A. in 7 — 8 Heinz-Bauer arbeitete. Obwohl jetzt die Röhrenstärke fast drei mal so hoch war wie bei der Röhre in hartem Zustande, betrug die Zeit des Abfalles des Goldblättchens 6 —8 Sekunden, also ein wenig mehr als im ersten Falle. Da die Intensitäten den Abfallszeiten umgekehrt proportional sind, so ist aus den Versuchen zu schließen, daß die hart arbeitende Röhre die Haut keineswegs weniger belasten würde, als die gleiche Röhre in gleichem Zustande trotz ihrer hohen M. A. Zahl. Ein Versuch an menschlicher Haut ergab, daß mit hart arbeitender Röhre in 5 Minuten auf einer umschriebenen Hautstelle ein feines Erythem erzeugt wurde. Nach gleicher Bestrahlungsdauer auf einer anderen Hautstelle mit weich gemachter Röhre bei 4 M. A. trat dagegen kein Erytem auf. Leschinsky kommt zu der Überzeugung, daß das Arbeiten mit harter Röhre keinesfalls ein Schutz gegen spätere Atrophien bedeutetet, und daß eine Verbrennungsgefahr durch Weichwerden einer Röhre bei regulärer Belastung und Bestrahlungszeit nicht in Frage kommt.

Im Gegensatz hierzu machen viele Autoren wie Levy-Dorn, Grödel, Sinniger, Lossen auch heute noch das Weichwerden einer Röhre für Hautschädigungen verantwortlich und berichten über Fälle, wie wir später sehen werden, wo sie die Hautschädigungen lediglich auf diesen Umstand zurückführen.

Hier sollen nun zu den bisher bekannt gewordenen Fällen von Röntgenschädigungen, einige Fälle Erwähnung finden, die in der Marburger Universitätshautklinik zur Beobachtung kamen. In der Materialiensammlung für Unfälle und Schäden im Röntgenverfahren sind 82 Fälle behandelt worden, von denen 21 d. h. 25% bei der Diagnostik verschuldet waren und zwar 5 bei Aufnahmen allein, 5 bei Aufnahmen und Durchleuchtungen zusammen, und 11 bei Durchleuchtungen allein. Bei diesen Röntgenverbrennungen handelte es sich meist um zu häufige bzw. zu lange Belichtung (9 Fälle). Fünf mal war eine zu weiche Röhre, einmal ein zu kleiner Fokusabstand benutzt worden. Einmal trat ein elektrischer Unfall ein. Bei einer Zahnaufnahme sprang ein elektrischer Hochspannungsfunke während der Expositionszeit über, der einige Brandwunden auf der linke Wange und am rechten Oberschenkel verursacht und die Kleider des Patienten in Brand setzte. Unter den Schäden, die Röntgenstrahlen direkt hervorgerufen haben, befinden sich in der Materialiensammlung nur fast solche gröbster Art. 15 schwere große Ulcera, die erst nach Jahren ausheilten, und schwere nevöse Störungen herbeiführten. Davon waren 11 = 74% Geschwüre bei Magen und Darmuntersuchungen, 3 = 20% bei Thoraxuntersuchungen und eine nach Aufnahme der Brustwirbelsäule entstanden. Es wird von Heilungsdauer von 4, 6 und 11 Jahren berichtet. Ein verhältnismäßig harmloser Fall ist berichtet, ein Haarausfall einer großen Stelle des Hinterkopfes nach Schädelaufnahme. Aus seiner eignen Gutachtertätigkeit berichtet Prof. Levy-Dorn.

1) Der 50 Jahre alte W. wurde Ende Sept. 1916 wegen Magenleidens durchleuchtet. Keine einzige Hautstelle sei nach Angabe des Arztes und der Röntgenschwester länger als eine halbe bis dreiviertel Minute belichtet worden. Nach einer Woche rötet sich der Rücken, nach einer weiteren fiel die die Oberhaut ab und es bildete sich ein ungemein hartnäckiges, schmerzhaftes Geschwür. Mitte November hatte es Handteller-Größe erreicht und die ganze Muskulatur war von Eiter durchsetzt, die Umgebung des Geschwürs war stark gerötet. Als der Gutachter den Patienten am 16. Juli 1919, also fast drei Jahre später sah, stellte er fest: „Am Rücken in der Mitte zwischen Rippenbogen und Darmbein eine handtellergroße Stelle mit weißlichen und rötlichen Streifen, die von Narben und Teleangiektasien herrühren. In der Mitte des betr. Areals in Ausdehnung von 4,2 cm bildete sich eine dicke Hautborke.

Nach ihrer Ablösung zeigte sich ein trockener Grund. Nach ca. 2—3 Monaten näßte die Stelle noch.

2) Der Soldat K. wurde am 25. und am 30. Januar 1915 (2—4 mal) zur Untersuchung des Herzens durchleuchtet. Einige Wochen später entzündete sich die Rückenhaut, allmählich bildete sich ein schmerzhaftes Geschwür, das 1916 noch nicht ausgeheilt war.

3) Frl. K. wurde im November 1913 jedesmal in einem Abstand von mehreren Tagen wegen eines Magenleidens dreimal durchleuchtet. Etwa 8 Tage nach der Bestrahlung bildete sich im Rücken, der Röhre zunächst, eine kreisförmige Röte von Handtellergröße. Es bildete sich ein äußerst schmerzhaftes Geschwür, das am 9. Juni 1914 noch keine Tendenz zur Heilung hatte, selbst 2 Jahre später war diese noch nicht völlig eingetreten.

4) Herr Sch. wurde wegen Speiseröhrenverengerung angeblich eine Minute durchleuchtet und im Anschluß daran eine Aufnahme mit einer Expositionszeit von 10 Sek. angefertigt. Hiernach entwickelte sich in der Gegend des linken Schulterblattes eine stark eiternde Wunde von ca 12,8 cm Umfang.

5) Bei Herrn R. stellte sich nach Magen- und Darmdurchleuchtung ein Ulcus in der Mitte des Rückens dicht oberhalb der Beckens ein, dessen Form der benutzten Blendenöffnung entsprach. Die ersten Zeichen der Verbrennung waren 2—3 Wochen nach der Bestrahlung aufgetreten.

(Diese Durchleuchtung war mit einer Lindemannröhre gemacht, die an der Durchtrittsstelle der Strahlen durch die Glaswand Litiumgas enthalten, das besonders leicht ganz weiche Strahlen durchläßt). Schon nach einer gewöhnlichen Lungenaufnahme, die sonst keine Spuren auf der Haut hinterläßt, kann nach Gebrauch einer Lindemannröhre leichte Röte und Pigmentierung entstehen.

6) Bei Herrn M. wurden in je 1—2 Wochenzwischenräumen Versuche gemacht eine brauchbare Aufnahme der Brustwirbelsäule zu erhalten. Es bildete sich eine Ulceration von 25—30 cm Größe auf der Brust.

7) Herr B. wurde zweimal (Vor- und Nachmittags) wegen Magenleidens durchleuchtet und zweimal röntgenographiert. Hiernach entwickelte sich eine ausgedehnte typische Verbrennung dritten Grades in der Kreuzbeingegend von dort nach oben ziehend. Man sah ein viertel Monat nach der Durchleuchtung eine marmorierte, von zahlreichen offenen ge-

schwürigen Streifen ‹Demarkationslinien› durchzogene Stelle und in der Nachbarschaft Teleangiektasien.

7› Wegen Rippenquetschung wurde am 16. Juli 1909 von Herrn St. zwei Aufnahmen gemacht, die zu einer schweren Verbrennung führten.

9› Am 15. Okt. 1924 wurde Frau W. wegen Darmstenose mit Kontrasteinlauf und folgender Röntgenaufnahme untersucht. Es wurde Operation angeraten und in einem Krankenhause am 24. November 24 durchleuchtet. 10 Tage später trat Röte und Blasen auf dem Rücken auf. Die Blasen platzten sodaß „Wundsein" entstand, das für „Durchgelegensein" gehalten und mit Kampferspiritus behandelt wurde. Am 11. und 12. Dez. wurde noch zwei bis drei mal durchleuchtet, Folge: Ein sehr schmerzhaftes, übelriechendes Ulcus von Tellergröße mit geringer Heilungstendenz, bei Consultation bestand dasselbe 11 Monate.

10› Bei einer Nierenaufnahme am 13. VIII. 24 erfolgte durch Funkenüberschlag infolge zu starker Annäherung der Knie an die Röhre in den Kleidern am linken Knie und an der rechten Rückenseite kreisrunde Löcher mit entsprechenden Brandflecken in der Haut.

Stabsarzt Dr. Otto Strauß aus der Röntgenabteilung der Kaiser-Wihelmsakademie zu Berlin veröffentlicht folgende Fälle:

Frau S. ging wegen klinisch festgestellter Nierensteine, die operiert werden sollten in Zugang. Die Röntgenaufnahme ergab auf beiden Seiten Nierensteine. Die Beschwerden waren rechts stärker, und der Chirurg erbat eine nochmalige Aufnahme der rechten Seite, die vier Tage nach der ersten Aufnahme hergestellt wurde. Der Fall verlief zunächst ohne Besonderheit. 38 Tage nach der letzten Röntgenuntersuchung trat ein sehr kräftiges Röntgenerythem in der rechten Unterbauchgegend auf, das außerordentliche Schmerzen verursachte. Es ließ sich ohne weiteres feststellen, daß es sich um eine Röntgenschädigung zweiten Grades handelte, sowohl durch die scharfe Abgrenzung der Erythembildung, die der Tubusöffnung entsprach wie durch den ganzen Verlauf. Das Erythem kam langsam im Verlauf von vier Wochen zum Abklingen. Die Röntgenaufnahme war gemacht mit einem Fokushautabstand von 35 cm bei Verwendung eines doppelten Lederfilters. Expositionszeit 80 Sekunden. Röhrenhärte 8 Wehnelt, sekundäre Belastung 5 M. A. die Dicke der Glaswand 1 mm.

12› Beim Assistenzarzt B., der über früher durchgemachte Bronchitis klagte, wurde eine Röntgendurchleuchtung vor-

genommen. Dieselbe dauerte eine Minute, 2,5 M. A. sekundäre Belastung, der Fokushautabstand betrug 40 cm, gefiltert wurde mit mehrfacher Lederschicht. Nach 21 Tagen stellte sich ein Röntgenerythem ein, das folgenlos abheilte. Die Annahme, daß B. selbst viel den Röntgenstrahlen ausgesetzt, und dadurch röntgenempfindlich war, traf nicht zu. Allerdings hatte er vorher reichlich Sonnenbäder genommen, und vielleicht war dadurch eine Sensibilisierung verursacht.

13) Dr. E., Arzt, hat niemals mit Röntgenstrahlen zu tun gehabt. Wegen starker Schmerzen in der Beckengegend, (E. ist Gichtiger, starker Panniculus adiposus) bittet er um Beckenaufnahme, dieselbe wird mit Hochspannungsgleichrichter angefertigt. 85 Sekunden Dauer, Röhrenhärte 9 Wehnelt, 3 M. A. sek. Belastung. Fokusplattenabstand 60 cm. Filterung durch doppelten Lederlappen. Nach drei Wochen tritt ein Röntgenerythem auf, das ohne Besonderheit verläuft und abheilt.

14) Der Patient L. hat Klagen, die auf ein Magen- und Osöphagusleiden schließen lassen. Er wird zweimal an einem Tage untersucht. Nach Einnahme des Kontrastbreies wird in dorsoventraler Richtung durchleuchtet und hinterher photographiert. Nach 6 Stunden findet eine weitere Untersuchung statt. L. ist insgesamt vier Minuten bei 2,5 M. A. sek. Belastung durchleuchtet worden. Inductor von 50 cm Schlagweite. Es folgte der Durchleuchtung eine Momentaufnahme (80 M. A. sek. Bel.) Dauer 0,4 Sek. Schon am nächsten Tag traten am Rücken Reaktionserscheinungen auf. Es kam zu einer Geschwürsbildung die nicht spontan abheilte und erst durch eine plastische Operation beseitigt wurde.

15) Weiter stellt P a m p e r l einen 42 jährigen Mann vor, bei dem sich an eine auswärtig vorgenommene Röntgendurchleuchtung des Magens von ca 4 Min. Dauer am Rücken ein großes torpides Röntgenulcus mit kallösen Rändern und ödematöser Durchtränkung und Pigmentation der Umgebung ausgebildet hatte. Da conservative Behandlung: Bäder, Salben, Granugenol, wirkungslos waren, wurde das Geschwür im Gesunden excidiert und der Defekt in 2 Etappen durch einen großen gestielten Hautlappen und durch einen Visierlappen aus der Gegend des Steißbeines gedeckt. Die bisher unerträglichen Schmerzen verschwanden gleich nach der Operation. Die path. anat. Untersuchung des exidierten Stückes ergab keine Anhaltspunkte für Malignität.

Bei den in der Universitätshautklinik zu Marburg zur Beobachtung gelangten Fällen handelt es sich:

1. Um den Landwirt Johann Sch. 45 Jahre alt. Aufgenommen am 12. Mai 1926. Anamnese: Vater an Tuberkulose, Mutter am Blutsturz gestorben. Keine Kinderkrankheiten, 1914/15 Ruhr, 1915 zum ersten mal Magenbeschwerden, wurde in einem grösseren Krankenhause röntgendurchleuchtet. 1917, nach wiederholten Durchleuchtungen plötzlicher Schmerz im Rücken. Nach 14 Tagen konnte Patient sich nicht mehr bücken. An der Stelle am Rücken trat ein dunkelroter Herd von Tellergrösse auf, danach Schwellung, punktförmige Eiterung, Geschwürbildung. 1918/19 besserte sich das Leiden, trat aber immer wieder neu auf. Die Erkrankung des Magens besteht weiter fort. Vor drei Wochen trat von dem Röntgenulcus ausgehend ein Erysipeloid auf, das über den ganzen Rücken ging. Schliesslich Schwellung beider Oberschenkel mit enormen Juckreiz und Schuppung. Hautbefund:

Die Haut beider Oberschenkel ist etwas entzündlich gerötet und zeigt kleinlamellöse Schuppung. Am Rücken in der Höhe des os sacrum, die Lendenwirbelsäule hinauf reichend ein Ulcus von ca. 20 cm Länge und 12 cm Breite. Die ulceröse Fläche ist durchsetzt mit kleinen herdförmigen, gelbserösen Eiter absondernden, ziemlich tiefen Geschwüren, zwischen denen narbige rosa-rote Hautbrücken ziehen. Die ganze Umgebung ist ödematös durchtränkt und ausserordentlich schmerzhaft. An einzelnen Stellen schmutzig-graue ziemlich feste Beläge. In der weiteren Umgebung dunkle Pigmentierung der Haut.

Am 24. Juni 26 hat sich das Ulcus nach Therapie mit Kataplasmen, Bädern, Borwasserverbänden, Jodoformpuder, Anästhesinsalbe nahezu mit einer frischen Haut überzogen. An einigen Stellen starke teleangieektatische Hautpartien. Subjektiv besteht starke Schmerzhaftigkeit, Juckreiz und bisweilen Spannungsgefühl. Patient wurde als gebessert in privatärztliche Weiterbehandlung entlassen.

Bei einer nochmaligen Vorstellung Ende August 26 zeigte sich keine Veränderung. Wunde ist geschlossen, Pigmentverschiebung, Venektasien. Patient klagt über starke Schmerzen, die bis weit in die Tiefe dringen und ihm Gehen und Bücken erschweren und Liegen auf dem Rücken unmöglich machen.

Bild vom 20. VIII. 26. Fall Sch.

2) Fräulein F. 26 Jahre alt.

Früher nie krank gewesen. Um Weihnachten 1925 häufiger Magenschmerzen. Am 2. I. 26 eine Röntgendurchleuchtung bei einem Arzt in Berlin, die angeblich eine Stunde dauerte. In den Tagen 16. — 18. I. verspürte Patientin im Rücken Jucken und Brennen. Es zeigte sich in der Wirbelsäulengegend in der Höhe der Beckenschaufel eine gerötete Stelle mit kleinen Bläschen. In der Folgezeit wurde die Stelle wund und begann zu nässen und zu eitern. Patientin behandelte sich zunächst selbst mit Umschlägen mit essigsaurer Tonerde und war dann verschiedentlich in ärztlicher Behandlung ohne eine Besserung erzielen zu können. Es traten sehr starke Schmerzen auf. In poliklinischer Behandlung mit 5% Resorcinlösung und täglich einer Stunde Heizen mit elektr.

Heizkissen folgte auf vorübergehende Linderung und Besserung wieder Verschlechterung. Daher am 2. Aug. 26 Aufnahme.

## Hautbefund:

Auf dem Rücken in Höhe der Beckenschaufeln, etwa 5 cm oberhalb, direkt über der Wirbelsäule, jederseits dieselbe etwa 3 cm überragend, findet sich ein Geschwür von etwa 6 cm Breite, ziemlich quadratisch angeordnet. Die äußere Partie des nekrotischen Herdes ist ulceriert, mit abfallenden Rändern ohne wesentliche Granulationsbildung, schlaff und wenig gut durchblutet. Breite dieses Bezirkes, der das Centrum peripher umgibt, etwa einhalb cm. Der ganze große centrale Teil sieht vollkommen schwarz aus, die Haut ist hart und mumifiziert, fühlt sich lederartig an und läßt sich mit der Pinzette nicht anheben. Patientin klagt über starke Schmerzen in diesem Bezirk, die nach der Seite hin ausstrahlen, sie hat das Gefühl, als ob der Rücken zu kurz und aufgebrochen wäre.

Der große nekrotische Schorf zentral wird in Lokalanästesie mit dem Scalpell entfernt. Die Nekrose reicht sehr tief, es fällt die lederharte Konsistenz auf und die wenige Durchblutung im tiefer liegenden Gewebe. Über den path. anat. Befund teilt das path. Institut der Universität mit:

An dem eingesandten Hautstück des Röntgenulcus der Patientin Frl. F. findet sich eine tiefergreifende Nekrose, die die Cutis und Subcutis umfaßt und bis an das subcutane Fettgewebe reicht. Hier sind zwischen den obersten Fettgewebzellen in den dicht angrenzenden Schichten des fibrösen Teiles der Subcutis entzündliche zellige Infiltrate in mäßig reichlicher Menge nachweisbar, in denen die geringe Entwicklung von Granulationszellen und der Gefäße besonders auffällt. Großenteils bestehen diese Infiltrate aus Leukozyten, unter denen sich ziemlich reichlich cosinophile Zellen befinden. Rundzellenformen treten zurück. Stellenweise sind etwas reichlicher Plasmazellen nachweisbar.

## Therapie:

Resorcin 1%, Heizen, Verbände mit arg. nitr. 1: 10000, Vollbäder, Jodoformpuder. Später bildete sich links der Wirbelsäule im oberen linken Quadranen nochmals eine nekrotische Partie, die im Choräthylrausch mit dem Scalpell entfernt wurde, wobei man auf tiefe Rückenfascie stieß.

Aufnahme I Anfang August. Fall III. Frl. F.

Etwa 24 Tage nach dem letzten operativen Eingriff zeigt auch der Grund der vorher nekrotischen Partie beginnende Granulationsbildung. Die Ueberhautung ist von der Peripherie aus rundherum um etwa 2 cm nach dem Centrum vorgeschritten. Es besteht noch lebhafter Schmerz in der Tiefe. Patientin kann auch jetzt nur zeitweise trockene Verbände vertragen.

Aufnahme II Ende Sept. 1926. Fall II Frl. F.

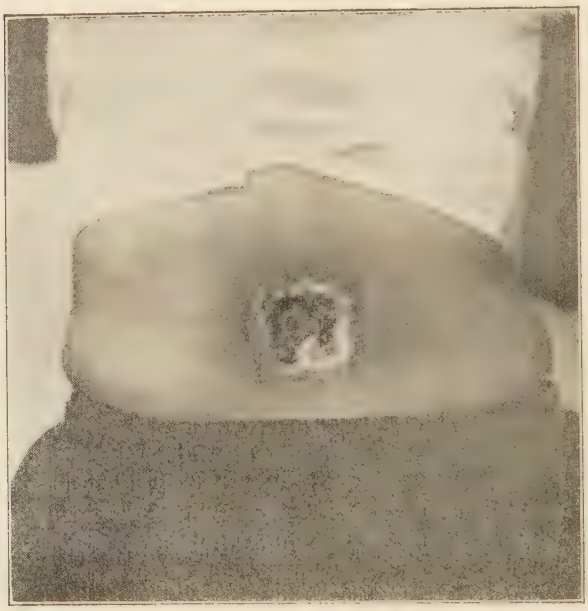

3) Frau W. 45 Jahre alt.

Patientin stellte sich am 23. VIII. 26 poliklinisch vor. Die Anamnese ergibt: Im Herbst 1920 wurde Patientin wegen einer Magenerkrankung an einem grossen Krankenhaus zu diagnostischen Zwecken durchleuchtet. Im Frühjahre 1921 wurde sie zum erstenmal operiert, anscheinend nach Billroth. Drei Monate nach dieser Operation wurde nochmals eine Durchleuchtung vorgenommen. Da sich die alten Beschwerden wieder eingestellt hatten, wurde im Januar 1922 erneut operiert. Seit der Mitte des Jahres 1922 bemerkte Patientin auf der linken Rückenseite, oberhalb der Darmbeinschaufel, eine Verfärbung der Haut die erhebliche Schmerzen verursachte. Am 1. Oktober 25 begab sie sich wegen Zunahme der Schmerzen in ärztliche Behandlung. Es wurde Röntgenverbrennung festgestellt, Patientin liess sich in einem Krankenhause aufnehmen. Hier wurde eine Probeexcision vorgenommen. Die Stelle der Probeexcision zeigte unverhältnismässig schlechte Neigung zur

Heilung. Als sich Patientin am 23. VIII. 26 in der Poliklinik der Universitätshautklinik Marburg vorstellte ergab sich als Befund das Bild einer typischen Röntgenverbrennung. Leichte Atrophie und Schuppung der bestrahlten Hautpartie, Pigmentverschiebung, reichlich Venektasien, Durchmesser der Hautalteration 10 : 10 cm. Patientin klagt über sehr starke Schmerzen, die bis tief in den Rücken ausstrahlen.

Fall III Frau W. Aufn. am 23. VIII. 26

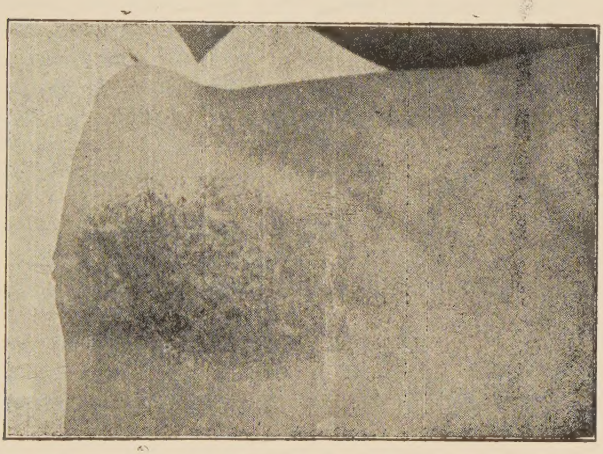

Bei all diesen zur Beobachtung gelangten Fällen ist übereinstimmend die Angabe über sehr starke, zum Teil kaum erträgliche, weit in die Tiefe ausstrahlende Schmerzen, die auch nach definitiver Abheilung weiter bestehen. Diese läßt sich wohl in allen Fällen nach mehr oder weniger langdauernder Behandlung erzielen. Es ergaben sich bei der Behandlung der therapeutischen wie der diagnostischen Röntgenschädigungen große individuelle Verschiedenheiten, insofern, als von manchen Patienten besser trockene Verbände mit Puder oder Salben, von anderen besser feuchte Verbände vertragen wurden. Gut hat sich immer Hitzeanwendung bewährt, sowohl zur Linderung der Schmerzen als auch zur Granulationsanregung, während bei Verwendung der Höhensonne die Heilung wohl stark angeregt, aber über Zunahme der Schmerzen geklagt wurde. Im allgemeinen wird man bei Röntgenschädigungen ohne tiefer greifende Nekrose gut zu conservativer Behandlung raten, da

operative Eingriffe leicht mit paradoxen, sehr starken Reaktionen beantwortet werden. In Fällen wie bei unserem Beispiel Fall II Frl. F. wo eine Mumifikation und Nekrose bis weit in die Tiefe vorliegt, wird man ohne chirurgisches Vorgehen nicht zum Ziele gelangen. Da wie oben schon erwähnt wurde, die kleinsten Traumen und Reize auf einer röntgengeschädigten Haut tiefgreifende Röntgenulcera hervorrufen können, wird die Prognose auch bei einer definitiven Heilung stets zweifelhaft sein.

# Literaturverzeichnis.


1) Levy-Dorn. Arch. f. Verdauungskrankheiten Bd. 37. 1926
2) Miescher, zur Klinik und Pathogenese d. Röntgenspätsch. d. Haut. Schweizer med. W. Bd. 49. 1925
3) Bier, Münch. med. W. 1923 S. 1006
4) Holzknecht, Wien Fortschritte auf d. Geb. d. Röntgenstr. Bd. 31 S. 470.
5) Fränkel, Zentralbl. f. Haut und Geschlkr. Bd. 4 S. 427
6) Holfelder, Hans, Terap. Berichte 1926 Nr. 9
7) Jaksch-Wartenhorst, Fortschr. auf d. Geb. d. Röntgenstr. Bd. 33 1925 Heft 5. S. 793
8) Leschinski, Strahlenth. Bd. 14 1923 S. 155.
9) Levy-Dorn, Arch. f. Verdauungskr. Bd. 37, 1926.
10) Groedel, Linniger u. Lossen, Erg. B. 36 Heft I. d. Fortschr. auf d. Geb. d. Röntgenstr.
11) Strauß, Otto, M. m. W. 1920 Nr. 25. S. 717
12) Pamperl, Fortschr. auf d. Geb. d. Röntgenstr. 1926, Bd. 34 S. 750
13) Halberstädter und Tugendreich, Berl. Kl. W. 1920 S. 1091

# Lebenslauf.

Ich, Hubert Jacobi, geb. am 31. VIII. 88 als Sohn des Oberförsters Otto Jacobi zu Burgjoss, Kr. Gelnhausen, machte 1911 zu Goslar a. Harz das Abitur. S.-S. 1911 begann ich das Studium der Medizin zu Göttingen. W.-S. 13/14 machte ich das Physikum in Würzburg. Vom 4. VIII. 1914 bis 1. I. 1919 war ich beim Heer anschliessend beim Freikorps „Epp" in München bis August 1919. Vom Wintersemester 1919 bis 1921 studierte ich in Erlangen. 1921 musste ich wegen Erkrankung das Studium aufgeben. S.-S. 1925 nahm ich dasselbe wieder auf und bestand im S.-S. 1926 das med. Staatsexamen zu Marburg a. L.